RECOMENDACIONES ANTE HEMATOMA VULVAR POR TRAUMA OBSTÉTRICO

Barroso Fernández, Encarnación[1], Orellana Díaz, Belén[2] .
(1) Matrona del Distrito Cádiz- Bahía La Janda.
(2) Matrona del Hospital de Jerez.

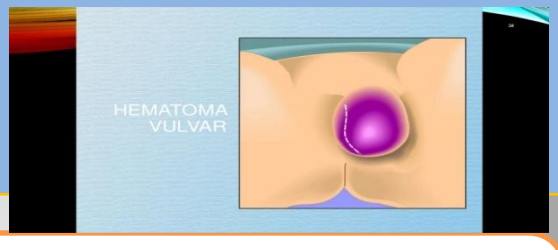

INTRODUCCIÓN

Los hematomas vulvares son consecuencia de lesión de las ramas finales de la arteria pudenda (rectales inferiores, perineales, labiales posteriores y uretrales, la arteria del vestíbulo, y las arterias del clítoris: profundas y dorsales), durante la episiotomía o tras desgarros perineales.

OBJETIVOS

·Analizar las últimas actualizaciones en el tratamiento del Hematoma Vulvar.
· Conocer el protocolo de actuación ante aparición del mismo.

METODOLOGÍA

Revisión bibliográfica en diferentes bases de datos (Uptodate, Scielo, Medline, Pubmed y Biblioteca Cochrane).Limitándose la búsqueda al periodo 2010-2016.
Palabras clave: Hematoma vulvar, trauma obstétrico, embolización vaso .

RESULTADOS

En la VALORACIÓN de la puérpera ante un posible hematoma vulvar, tener en consideración:
·Factores de riesgo asociados: nuliparidad, expulsivo prolongado, macrosomía, embarazo múltiple, varices, preeclampsia y alteraciones de la coagulación (congénitas o adquiridas).
·Localización: fascia superfi cial anterior (triángulo urogenital) o posterior (triángulo pélvico), hacia la piel.
·Clínica: tumoración de crecimiento rápido muy dolorosa, a tensión y piel color violáceo. El drenaje espontáneo puede producirse entre los puntos. Valorar necrosis superficial de la piel y posible hemorragia externa.
En el TRATAMIENTO:
·En casos leves, medidas analgésicas y antiinflamatorias (frió local, baños asiento, fármacos).
·En casos graves, drenaje quirúegico y/o embolectomía del vaso afectado. Estabilización hemodinámica.

CONCLUSIONES

Constituye una entidad si bien poco probable, y de evolución benigna en la mayoría de los casos, susceptible de desencadenar una hipovolemia si evoluciona desfavorablemente.
La embolectomía del vaso afectado se ha demostrado útil en el tratamiento de los hematomas de mayor tamaño.
La atención de la matrona asegura el diagnóstico (a través de la clínica) y tratamiento rápido de las complicaciones en el puerperio para aminorar sus efectos disfuncionales.

BIBLIOGRAFÍA

1.-Hong HR, Hwang KR, Kim SA, Kwon JE, Jeon HW, Choi JE, So YH. A case of vulvar hematoma with rupture of pseudoaneurysm of pudendal artery. Obstet Gynecol Sci. 2014 Mar:57(2):168-71.
2.-Martínez O, Guash E, Cueto I. Manual práctico de emergencias obstétricas. Tomo 1.2014.Ed Inyeccmedia.
3.-Ridgway LE. Puerperal emergency.Vaginal and vulvar hematomas. Obstet Gynecol Clin North Am.2005 Jun:22(2):275-82.