ABORDAJE ENFERMERO DEL SCACEST

JOSE MIGUEL BAREA DOMÍNGUEZ. DIPLOMADO UNIVERSITARIO EN ENFERMERÍA POR LA UNIVERSIDAD DE GRANADA.

LUIS MIGUEL ARROYO RUÍZ. GRADO EN ENFERMERIA POR LA UNIVERSIDAD DE CÓRDOBA.

INTRODUCCIÓN

Los síndromes coronarios agudos (SCA), patología con una incidencia importante en nuestro país, tienen un amplio espectro de formas de presentación clínica y de riesgo de evolución adversa. En medicina, por regla general, cuanto mayor es el riesgo basal, mayor es el beneficio que aporta un abordaje agresivo y temprano. En los pacientes con síndrome coronario agudo (SCA), el patrón de elevación de ST se asocia a la rotura o fisura de una placa aterosclerótica inestable, con oclusión aguda trombótica de una arteria epicárdica en un paciente sin isquemia previa importante. El tratamiento inicial del SCACEST va dirigido a la apertura urgente de la arteria responsable por medios farmacológicos (trombólisis) o mecánicos (revascularización percutánea). Siguiendo los protocolos existentes abordaremos cuales son las recomendaciones actuales, usando como base la Nuevas guías 2017 de la SEC – ESC.

METODOLOGIA

Se a realizado una revisión bibliográfica de los últimos años en buscadores científicos (Pubmed, Medline, Scielo,etc)

Utilizando las palabras claves: SCA, SCACEST, guía, Protocolo y cuidados enfermeros

OBJETIVOS

Conocer las últimas recomendaciones en el manejo de los pacientes con SCACEST, tiempos de respuestas y procedimientos a seguir para proporcionar unos cuidados de calidad.

RESULTADOS

- Realizar intervención coronaria percutánea (ICP) antes de 90 minutos tras el diagnostico mediante EKG de un SCACEST. En caso de realizar tratamiento conservador con fibrinolisis realizar en los primeros 10 minutos tras el diagnostico.
- Realizar revascularización completa incluyendo las arterias no relacionadas con el infarto en primer tiempo si es posible, y sino realizar en segundo tiempo.
- Se desaconseja la Trombectomía por aspiración.
- El uso de stent farmacoactivos a ganado gran relavancia frente al stent metálico usando preferentemente acceso radial frente al femoral.
- La enoxaparina mejora de la clase IIb a la IIa y la bivalirudina ha sido degradada a IIa.
- Saturación a menos del 90% de saturación arterial de oxígeno
- Los bloqueos de rama izquierda y derecha del haz de His se consideran iguales para recomendar una angiografía urgente en pacientes sintomáticos.

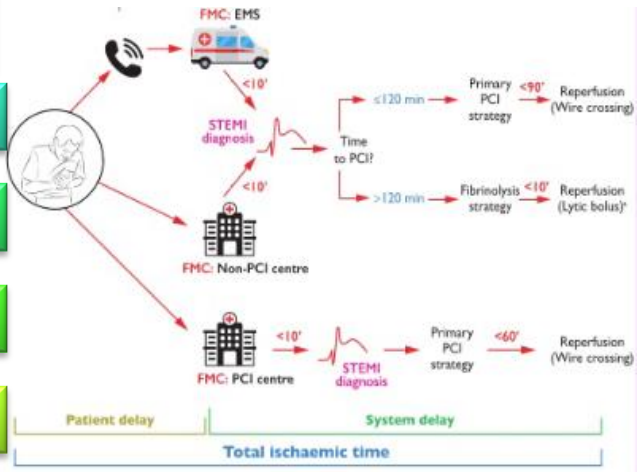

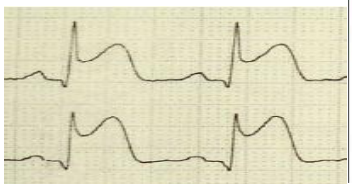

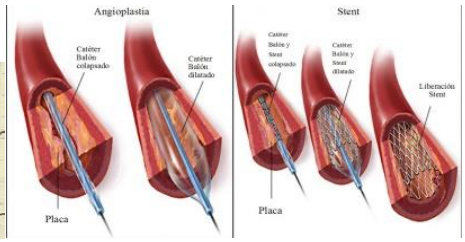

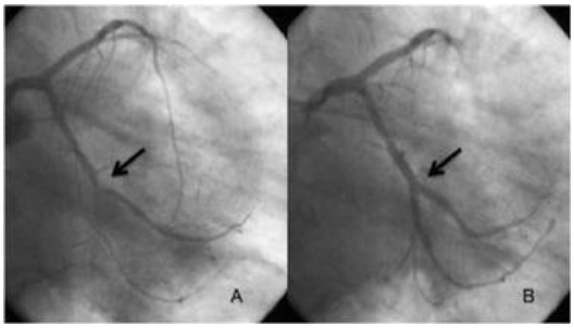

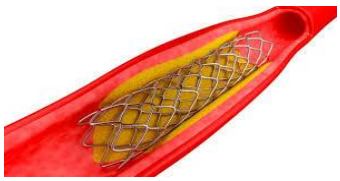

CONCLUSIÓN

Basándonos en las evidencias encontradas y en los cambios introducidos en la guía SEC-ESC solo nos queda introducir estas recomendaciones en los protocolos de nuestras unidades, con ello realizaremos una asistencia de calidad basada en las ultimas evidencias encontradas. Sin perjuicio de que aún es necesario seguir investigando en este campo.

BIBLIOGRAFÍA

- ESC Guidelines for the management of acute myocardial infarction in patients presenting with ST-segment elevation. European Heart Journal. (2017). DOI: 10.1093/eurheartj/ehx393.

- Elena Plaza Moreno (2017) Nuevas guías 2017 sobre el manejo del SCACEST de la SEC – ESC.

- Borrego Alfaraz, Cristina (2017). Manejo prehospitalario del síndrome coronario agudo. DOI; http://hdl.handle.net/10366/133263